



Ingredy Eyllanne Monroe Carvalho<sup>a</sup>  
<https://orcid.org/0000-0002-4610-5276>

Guilherme Vidigal Fernandes da Silva<sup>b</sup>  
<https://orcid.org/0000-0001-6538-8200>

Vidal Haddad Junior<sup>c</sup>  
<https://orcid.org/0000-0001-7214-0422>

Natascha Wosnick<sup>d</sup>  
<https://orcid.org/0000-0003-4020-7885>

Jorge Luiz Silva Nunes<sup>e</sup>  
<https://orcid.org/0000-0001-6223-1785>

## Lesão com infecção secundária e sequelas graves causadas por um peixe-robalo (*Centropomus spp.*) em um pescador

*Injury with secondary infection and severe sequelae caused by a snook fish (Centropomus spp.) to a fisherman*

### Resumo

**Introdução:** ferimentos causados por peixes são comuns entre pescadores e, se não forem adequadamente assistidos, podem levar a complicações significativas. **Objetivo:** reportar o caso de um pescador que se acidentou com um camurim/robalo (*Centropomus spp.*) e apresentou infecção secundária com sequelas graves. **Métodos:** as informações foram obtidas por meio de revisão de prontuários, entrevista com o paciente e registro fotográfico. **Resultados:** um pescador de 48 anos se acidentou, com a espícula da base da nadadeira do peixe, na falange do quinto quirodáctilo da mão esquerda, apresentando sinais flogísticos em todo o membro. O serviço de saúde não dispunha de condições para identificar o agente da infecção e diferentes antibióticos foram administrados. Sem resultados expressivos, a terapia antibiótica foi suspensa e foi adotado tratamento sintomático. Após 32 dias de hospitalização, o paciente teve alta. No entanto, dois meses após o acidente, a vítima desenvolveu abscesso do membro com limitação de movimentos dos quirodáctilos, necessitando de procedimento cirúrgico. Após o controle da infecção, apresentou sequelas como atrofia muscular, perda parcial de movimento, redução da capacidade motora, sensibilidade local e aparência da mão em garra. **Conclusão:** lesões causadas por peixes em pescadores podem resultar em consequências graves e irreversíveis e mais atenção deve ser dada ao tema.

**Palavras-chave:** saúde do trabalhador; acidentes de trabalho; ferimentos e lesões; peixes; relato de caso.

### Abstract

**Introduction:** fish injuries are common among fishers and, if not properly assisted, can lead to major complications. **Objective:** to report the case of a fisherman who had an accident with a snook fish (*Centropomus spp.*) and presented secondary infection with severe sequelae. **Methods:** the information was obtained by reviewing medical records, interviewing the patient, and photographic record. **Results:** a 48-year-old fisherman was injured by the spike on the base of the fish fin. It affected the phalanx of his left hand fifth finger, showing signs of inflammation throughout the limb. The health service was unable to identify the infectious agent and prescribed several antibiotics. Without substantial results, the doctors discontinued the antibiotic therapy and adopted a symptomatic treatment. After 32 days in hospital, the patient was discharged. However, two months after the accident, he presented an abscess in the limb, which limited the fingers movement and required a surgical procedure. After the infection was controlled, he presented some sequelae such as muscle atrophy, partial loss of movement, reduced motor capacity, local sensitivity, and clawed-shaped hand. **Conclusion:** injuries caused by fish can result in serious and irreversible consequences, and more attention should be paid to the subject-matter.

**Keywords:** occupational health; accidents, occupational; wounds and injuries; fishes; case report.

<sup>a</sup> Universidade Federal do Maranhão (UFMA), Programa de Pós-Graduação em Biodiversidade e Biotecnologia da Amazônia Legal (Bionorte). São Luís, MA, Brasil.

<sup>b</sup> Universidade Ceuma, Departamento de Medicina. São Luís, MA, Brasil.

<sup>c</sup> Universidade Estadual Paulista "Júlio de Mesquita Filho", Faculdade de Medicina, Departamento de Dermatologia. Botucatu, SP, Brasil.

<sup>d</sup> Universidade Federal do Paraná (UFPR), Programa de Pós-Graduação em Zoologia. Curitiba, PR, Brasil.

<sup>e</sup> Universidade Federal do Maranhão (UFMA), Laboratório de Organismos Aquáticos, Departamento de Oceanografia e Limnologia. São Luís, MA, Brasil.

#### Contato:

Ingredy Eyllanne Monroe Carvalho  
E-mail:  
[ingredy.monroe@discente.ufma.br](mailto:ingredy.monroe@discente.ufma.br)

Os autores declaram que o trabalho não foi subvencionado e que não há conflitos de interesses.

Os autores informam que este trabalho não foi apresentado em evento científico.

Recebido: 11/02/2020

Revisado: 07/07/2020

Aprovado: 10/07/2020

## Introdução

Acidentes causados por animais aquáticos são comuns em pescadores, devido às características de seu trabalho. As práticas rudimentares da pesca artesanal podem causar acidentes com peixes e doenças decorrentes do esforço físico, variações climáticas e contato com agentes patológicos. Geralmente, os ferimentos ocorrem quando as vítimas pisam, manipulam os peixes de forma inadequada ou quando os retiram das redes ou anzóis<sup>1-6</sup>.

As lesões podem ser causadas por dentes, ferrões e espículas de animais. Essas estruturas morfológicas podem provocar perda de tecido, sangramento e infecções (*por exemplo.*, bacterianas, fúngicas) após trauma e / ou envenenamento<sup>7</sup>. Se não forem bem tratadas, as lesões podem levar a sequelas graves. A maioria dessas lesões pode exigir longos períodos de recuperação, levando a licenças médicas e causando problemas socioeconômicos aos pescadores<sup>8,9</sup>.

Espécies de robalos são comuns no estado do Maranhão, Nordeste do Brasil. Os nomes científicos dessas espécies são *Centropomus parallelus* (Poey, 1860), *C. pectinatus* (Poey, 1860) e *C. undecimalis* (Bloch, 1792). São popularmente conhecidas como camurim branco, camurim e camurim preto, respectivamente<sup>10</sup>. Esses peixes pertencem à família Centropomidae e vivem em ambientes marinhos e de água doce, em águas tropicais e subtropicais<sup>11</sup>. Por serem um excelente recurso pesqueiro, graças ao seu sabor e ao valor comercial, as espécies de robalos tornaram-se alvo da pesca artesanal na região<sup>12</sup>. Morfológicamente, os robalos possuem espinhos (espículas) que sustentam suas nadadeiras<sup>11</sup>. Esses espinhos podem causar traumas em humanos por meio de perfuração.

Doravante relatamos o caso de um pescador que foi ferido por um robalo (*Centropomus* spp.) durante o trabalho, sendo acometido por uma infecção secundária e sequelas graves. Também descrevemos a intervenção terapêutica adotada, a evolução do paciente e como a precariedade do serviço público de saúde interferiu em sua recuperação.

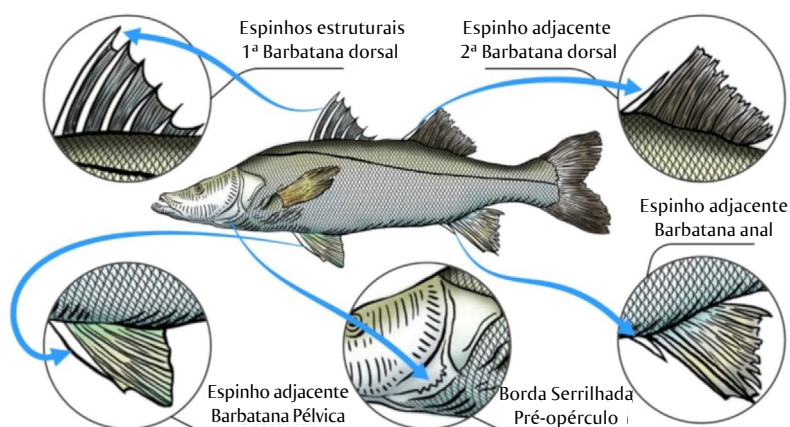
## Métodos

Este relatório consiste na descrição do acidente, nas medidas tomadas e em outras questões terapêuticas relevantes. Entrevistamos o paciente durante o curso clínico e obtivemos informações adicionais através de fotografias dos prontuários médicos, relacionadas às lesões infectadas e sequelas.

O pescador artesanal assinou o Termo de Consentimento Livre e Esclarecido (TCLE), consentindo a participação no estudo. Este relatório foi aprovado pelo Comitê de Ética em Pesquisa da *Universidade Federal do Maranhão* (nº 1.649.669, julho de 2016), seguindo as orientações do Conselho Nacional de Saúde (Resolução 466/12).

## Resultados

Um pescador artesanal de 48 anos foi ferido por um robalo (**Figura 1**), enquanto trabalhava à noite no mar (Baía de São Marcos, no litoral do Maranhão). A lesão foi causada por um espinho de nadadeira, quando ele estava retirando os peixes da rede. O trauma resultou numa perfuração na falange distal do quinto dedo da mão esquerda. A lesão sangrou e rapidamente surgiu edema e eritema local. No dia seguinte, a lesão foi limpa assepticamente, com água e sabão.



**Figura 1** Morfologia geral do robalo (*Centropomus* spp.) envolvido no acidente relatado, com destaque para os espinhos espalhados pelo corpo

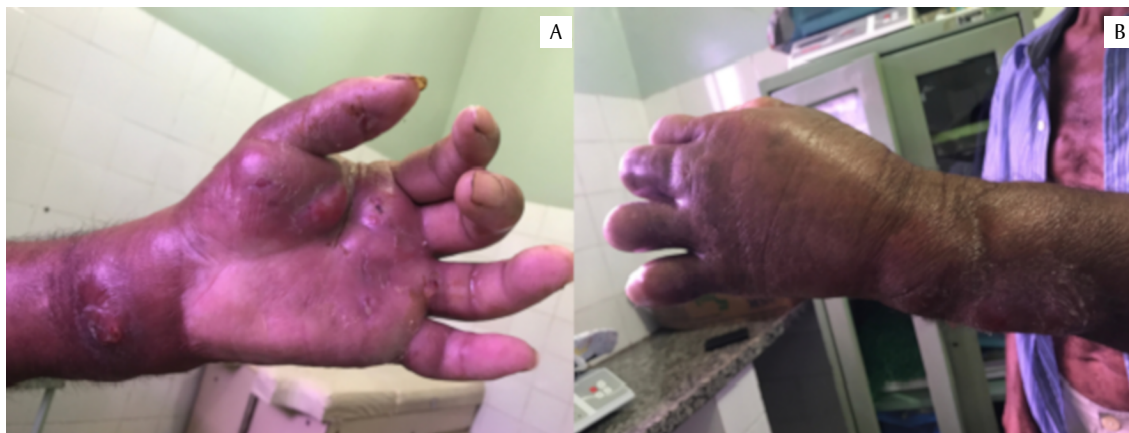Os sintomas persistiram e com o aumento da sensação de edema e febre (não medida) o pescador procurou uma unidade secundária de saúde. O paciente apresentou dor, edema e eritema na lesão. Devido ao estado geral e à febre persistente, o pescador foi internado na unidade de cuidados. Apesar do inchaço, os responsáveis pelo atendimento não realizaram qualquer cultura bacteriana, porque não havia material de laboratório. O hemograma na admissão mostrou 21.190 leucócitos/mm<sup>3</sup>, 442.000 plaquetas/mm<sup>3</sup> com 76,3% de neutrófilos, 14,3% de linfócitos, 5,7% de monócitos, 3,5% de eosinófilos e 0,3% de basófilos. Os resultados corroboraram o diagnóstico inicial de erisipela. Na primeira semana de internação, os médicos prescreveram Ciprofloxacina 400 mg EV 12/12h e Clindamicina 600 mg 6/6h. Após verificação da ineficácia dessa combinação, o tratamento foi substituído por Oxacilina 500 mg EV 4/4h e Ceftriaxona 1 g EV 12/12h.

Após 10 dias sem resposta positiva, foi adicionada Gentamicina 80 mg 12/12h ao tratamento. Após 26 dias de internação, o uso de antibióticos foi suspenso, sendo administrados apenas medicamentos para o tratamento dos principais sintomas (analgésico, antiemético, protetor gástrico, anti-inflamatório e anti-hipertensivo). O paciente ficou estabilizado, apresentando redução significativa da secreção da lesão, edema de mão e recuperação dos movimentos dos dedos. O hemograma foi repetido, confirmando que o quadro havia melhorado. Após 32 dias de hospitalização, o paciente finalmente recebeu alta, com orientações para acompanhamento ambulatorial e profilaxia de lesões, baseada em solução salina, pomada de neomicina, algodão e esparadrapo. Dois

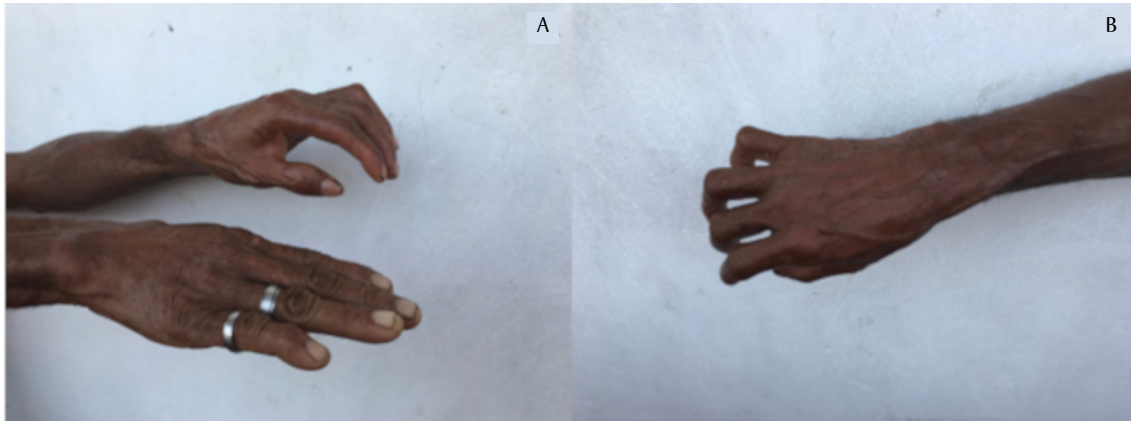
meses após o acidente, o pescador procurou mais uma vez atendimento médico. Além do processo inflamatório, o paciente apresentava edema e eritema em membro superior esquerdo, do antebraço até a extremidade distal, com limitação de movimentação dos dedos (**Figura 2**).

Foi administrado analgésico endovenoso (dipirona) e o paciente foi encaminhado para um hospital mais bem equipado, para a drenagem cirúrgica do abscesso. Antes da cirurgia, foi realizado um hemograma completo e teste de coagulação, que mostrou 3,47 milhões/mm<sup>3</sup> de eritrócitos, 14.980/mm<sup>3</sup> leucócitos, 13.063,56/mm<sup>3</sup> neutrófilos, 1.722,70/mm<sup>3</sup> linfócitos, 29,96/mm<sup>3</sup> basófilos, 89,88/mm<sup>3</sup> monócitos, plaquetas a 410.000/mm<sup>3</sup>, proteína C-reativa a 7,10 mg/dL e uréia a 43,00 mg/dL. Mais uma vez, a cultura bacteriana não foi realizada, devido à falta de material de laboratório. O abscesso foi drenado em um centro cirúrgico e o paciente encaminhado a um leito hospitalar, com indicação de antibioticoterapia (Ceftriaxona 1 g 12/12h e Clindamicina 600 mg 6/6h). No entanto, o Ceftriaxona 1 g não estava disponível, sendo substituído por Cloridrato de Cefepima 2 g 12/12h. Após evolução insatisfatória, o antibiótico Clindamicina 600 mg foi substituído pelo Metronidazol 600 mg 8/8h. Decorrido o período de recuperação do paciente e com melhora do quadro clínico, o paciente recebeu alta.

Foram observadas sequelas mesmo após a recuperação completa do quadro infeccioso. Dentre elas, a mão em garra e a atrofia muscular com perda parcial dos movimentos e da sensibilidade do membro, incapacitando-o definitivamente para o exercício das atividades profissionais (**Figura 3**).



**Figura 2** Membro afetado do pescador, ao procurar atendimento médico pela segunda vez, pouco antes da intervenção cirúrgica. A) Vista dorsal da mão esquerda. B) Vista ventral da mão esquerda



**Figura 3** Membro afetado do pescador, após intervenção cirúrgica e antibioticoterapia. A) Vista lateral comparativa com membro não afetado. B) Mão em garra como seqüela resultante

## Discussão

Os acidentes com animais aquáticos são os acidentes ocupacionais mais comuns sofridos pelos pescadores, sendo um problema de saúde pública devido a sua elevada frequência e gravidade<sup>8,13</sup>. De fato, a incidência de acidentes causados por peixes é muito alta nas comunidades de pesca artesanal<sup>14</sup>, devido às precárias condições de trabalho<sup>15</sup> e a falta de informações sobre os perigos do manejo do pescado<sup>16</sup> e sobre as formas de prevenção de acidentes de trabalho.

O pescador ferido afirmou não ter adotado medidas de segurança no manuseio dos peixes. A adoção de medidas preventivas durante a atividade laboral pode contribuir para minimizar e evitar acidentes, como o uso de equipamentos de proteção individual (EPI)<sup>15</sup>. Nesse caso, o uso de EPI poderia ter evitado o acidente. A falta de conhecimento sobre prevenção de acidentes coloca os pescadores em uma posição vulnerável. Assim, enfatizamos a importância da produção e divulgação de materiais informativos e das campanhas educativas sobre o tema, para os pescadores profissionais<sup>16</sup>.

O trauma na mão do pescador, causado por um robalo de espécie não identificada, evoluiu para uma infecção secundária grave e, posteriormente, sequelas incapacitantes do membro, impedindo-o de realizar as atividades laborais diárias. As infecções secundárias são comuns em acidentes causados por animais aquáticos<sup>9</sup>. A maioria dos processos infecciosos é causada por *Staphylococcus* sp. e *Streptococcus* sp., mas outras bactérias patogênicas poderosas também podem causar infecções, como *Vibrio vulnificus* e *Aeromonas hydrophyla*<sup>9</sup>.

É necessário identificar o agente causador da infecção, para definir a intervenção terapêutica

mais específica. No entanto, isso não pode ser feito quando as condições mínimas e materiais de laboratório necessários para realizar essa identificação (cultura bacteriana) não estão disponíveis. Para a terapia antibiótica, é essencial determinar o medicamento correto para uso, analisar as manifestações clínicas do paciente (por exemplo, febre e secreção purulenta) e solicitar exames laboratoriais (ou seja, hemograma e teste de antibiograma, usados para detectar a sensibilidade de bactérias a certos antibióticos)<sup>17</sup>. O antibiograma, além de confirmar a necessidade de intervenção medicamentosa, orienta a melhor escolha considerando eficácia, custo-benefício e nível de toxicidade<sup>17,18,19</sup>.

Nesse caso, a antibioticoterapia empírica ocorreu devido a falta de material laboratorial para a realização de cultura bacteriana e a indisponibilidade para realização do antibiograma, sendo ambos os fatores essenciais para a correta identificação do agente causador e posterior tratamento. A precariedade do serviço público de saúde não viabilizou esses procedimentos, indicando a necessidade de adequação de protocolos em casos como este. O tratamento empírico, na maioria das vezes prescrito por médicos, reforça a necessidade das instituições hospitalares implementarem políticas de monitoramento do uso racional de antibióticos e do aumento da resistência aos antibióticos<sup>17,20,21</sup>. Além disso, a falta de conhecimento sobre acidentes com animais marinhos levou a equipe médica a realizar o protocolo descrito. A notificação desses acidentes é imprescindível para orientar os profissionais de saúde, principalmente pela falta de tratamentos específicos, mas também porque muitos profissionais não recebem treinamento adequado para o atendimento às vítimas desse tipo de acidente<sup>22</sup>.

A região do corpo mais afetada por lesões são os membros superiores, mas poucos casos são

acompanhados no Brasil para prevenir possíveis sequelas<sup>8</sup>. No caso relatado, houve demanda por atendimento médico. No entanto, as consequências dos ferimentos resultaram no afastamento do pescador de suas atividades laborais, levando ele e sua família a dificuldades sociais e financeiras.

Em síntese, é necessário promover políticas públicas para a implantação de ações de vigilância em saúde do trabalhador (VISAT) e vigilância em saúde ambiental (VISAM), de suma importância

para a prática sanitária voltada a esses trabalhadores. Tais medidas auxiliariam na identificação de problemas de saúde, relevantes ou prioritários, além de ajudar na realização de ações voltadas à promoção da saúde, à identificação e prevenção de riscos e à detecção precoce de lesões. Além disso, as medidas auxiliariam na oferta de assistência adequada aos pescadores artesanais vítimas de acidentes, evitando sequelas e consequentes desgastes socioeconômicos<sup>23</sup>.

## Agradecimentos

Carvalho IEM agradece a *Coordenação de Aperfeiçoamento de Pessoal de Nível Superior (CAPES)* pela bolsa de Mestrado concedida.

## Contribuições de autoria

Carvalho IEM, Silva GVF, Haddad V Jr, Wosnick N, e Nunes JLS contribuíram substancialmente com a pesquisa, coleta, análise e interpretação dos dados, redação, revisões e aprovação da versão final, sendo responsáveis pelo estudo e conteúdo aqui publicados.

## Referências

1. Haddad V Jr. Atlas de animais aquáticos perigosos do Brasil: guia médico de identificação e tratamento. São Paulo: Roca; 2000.
2. Haddad V Jr. Animais aquáticos potencialmente perigosos do Brasil: guia médico e biológico. São Paulo: Roca; 2008.
3. Haddad V Jr, Cardoso JLC, Garrone-Neto D. Injuries by marine and freshwater stingrays: history, clinical aspects of the envenomations and current status of a neglected problem in Brazil. *J Venom Anim Toxins Incl Trop Dis*. 2013;19:1-11.
4. Haddad V Jr, Garrone-Neto D, Lasso CA, Morales-Betancourt MA, Barriga R, Barbarino A. Envenenamentos causados por rayas de agua dulce (Potamotrygonidae) en Brasil, com notas sobre los países vecinos (Colombia, Venezuela e Ecuador): implicaciones en la saude pública. In: Lasso CA, Rosa RS, Sánchez-Duarte P, Morales-Betancourt MA, Agudelo-Córdoba E, editores. Rayas de agua dulce (Potamotrygonidae) de Suramerica. Parte 1: Colombia, Venezuela, Ecuador, Perú, Brasil, Guyana, Surinam, Guyana Francesa: diversidad, bioecologia, uso y conservación. Bogotá: Investigación de Recursos Biológicos Alexander Von Humbolt; 2013. p. 343-60.
5. Haddad V Jr. Medical emergencies caused by aquatic animals. Geneva: Springer; 2016.
6. Ribeiro CRB, Saboia VM, Souza DK. Impacto ambiental, trabalho e saúde de pescadores artesanais: a educação popular em foco. *Rev Pesqui*. 2015;7(3):2835-45.
7. Haddad V Jr., Barreiros J. Animais marinhos perigosos e venenosos dos açores. Praia da Vitória: Blu; 2007.
8. Garrone-Neto D, Cordeiro RC, Haddad V Jr. Acidentes do trabalho em pescadores artesanais da região do Médio Rio Araguaia, Tocantins, Brasil. *Cad Saude Publica*. 2005;21(3):795-803.
9. Silva GC, Sabino J, Alho CJR, Nunes VLB, Haddad V Jr. Injuries and envenoming by aquatic animals in fishermen of Coxim and Corumbá municipalities, state of Mato Grosso do Sul, Brazil: identification of the causative agents, clinical aspects and first aid measures. *Rev Soc Bras Med Trop*. 2010;43(5):486-90.
10. Nunes JLS, Silva SKL, Piorski NM. Lista de peixes marinhos e estuarinos do Maranhão. In: Nunes JLS, Piorski NM, editores. Peixes marinhos e estuarinos do Maranhão. São Luís: Café & Lápis; 2011. p. 175-96.
11. Nelson JS, Grande TC, Wilson MVH. Fishes of the world. 5th ed. New Jersey: Wiley; 2016.
12. Monteles JS, Funo ICA, Castro ACL. Caracterização da pesca artesanal nos municípios de Humberto de Campos e Primeira Cruz, Maranhão. *Bol Lab Hidrobiol*. 2010;23(1):65-74.
13. Freitas MB, Rodrigues SCA. Determinantes sociais da saúde no processo de trabalho da pesca

- artesanal na Baía de Sepetiba, estado do Rio de Janeiro. *Saude Soc.* 2015;24(3):753-64.
14. Haddad V Jr, Favero EL Jr, Ribeiro FAH, Ancheschi BC, Castro GIP, Martins RC, et al. Trauma and envenoming caused by stingrays and other fish in a fishing community in Pontal do Paranapanema, state of São Paulo, Brazil: epidemiology, clinical aspects, and therapeutic and preventive measures. *Rev Soc Bras Med Trop.* 2012;45(2):238-42.
  15. Doimo RAF, Barella W, Mello ALR, Ramires M. A importância do uso do equipamento de proteção individual para a redução de acidentes no trabalho dos pescadores artesanais da Baixada Santista. *Unisantia Law Soc Sci.* 2013;2(1):48-53.
  16. Edilson AD, Souza CC, Gonzales EG, Haddad V Jr, Sabino J. Avaliação do acesso a informações sobre a prevenção de acidentes por animais aquáticos coletados por pescadores da bacia do Alto Paraguai, Mato Grosso do Sul. *Unopar Cient Cienc Hum Educ.* 2015;16(5):460-5.
  17. Saldanha DMS, Souza MBM, Ribeiro JF. O uso indiscriminado dos antibióticos: uma abordagem narrativa da literatura. *Revista Interfaces da Saude.* 2018;1:12-37.
  18. Tavares NUL, Bertoldi AD, Muccillo-Baisch AL. Prescrição de antimicrobianos em unidades de saúde da família no Sul do Brasil. *Cad Saude Publica.* 2008;24(8):1791-800.
  19. Mota LM, Vilar FC, Dias LBA, Nunes TF, Moriguti JC. Uso racional de antimicrobianos. *Medicina (Ribeirão Preto).* 2010;43(2):164-72.
  20. Zimerman RA. Uso indiscriminado de antimicrobianos e resistência microbiana. Brasília, DF: Ministério da Saúde; 2010.
  21. Dantas JO, Porto SC, Mendonça Neto PT, Lima MMM, Lobo IMF. Avaliação da prescrição de antimicrobianos de uso restrito em um hospital universitário. *Am J Infect Control.* 2015;4(2):2-6.
  22. Garrone Neto D, Haddad V Jr. Stingrays in rivers in southeastern Brazil: occurrence localities and impact on the population. *Rev Soc Bras Med Trop.* 2010;43(1):82-8.
  23. Rego RF, Muller JS, Falcao IR, Pena PGL. Vigilância em saúde do trabalhador da pesca artesanal na Baía de Todos os Santos: da invisibilidade à proposição de políticas públicas para o Sistema Único de Saúde (SUS). *Rev Bras Saude Ocup.* 2018;43(1):1-9.